

ΑΡΘΡΟΣΚΟΠΙΚΗ ΑΠΟΚΑΤΑΣΤΑΣΗ ΡΗΞΕΩΝ ΣΤΡΟΦΙΚΟΥ ΠΕΤΑΛΟΥ ΚΛΙΝΙΚΗ ΜΕΛΕΤΗ

ΔΡ. ΝΙΚΟΣ ΠΑΠΑΛΟΥΚΑΣ
ΟΡΘΟΠΑΙΔΙΚΟΣ ΧΕΙΡΟΥΡΓΟΣ
ΑΡΕΤΑΙΕΙΟ ΝΟΣΟΚΟΜΕΙΟ - ΛΕΥΚΩΣΙΑ



ΑΡΘΡΟΣΚΟΠΙΚΗ ΑΠΟΚΑΤΑΣΤΑΣΗ ΡΗΞΕΩΝ ΣΤΡΟΦΙΚΟΥ ΠΕΤΑΛΟΥ

- **ΣΚΟΠΟΣ:**
- **ΑΞΙΟΛΟΓΗΣΗ** Α. → Βελτίωση χρήσης άνω άκρου
 - Βελτίωση Πόνου
 - Βελτίωση κινητικότητας
 - Βελτίωση μυϊκής δύναμης
- Β. → Σύγκριση αποτελεσμάτων διαφόρων τεχνικών



ΥΛΙΚΟ

- 43 ασθενείς → 17♂, 26 ♀
(11/05 -06/09) → ηλικίες:38-78,
μέσος όρος:59
→ 25 δεξιοί , 18 αριστεροί ώμοι

Παρακολούθηση → 3 μήνες- 3 χρόνια
→ μέσος όρος 23 μήνες



ΜΕΘΟΔΟΣ

- **Αξιολόγηση** : προεγχειρητικώς
τον 3^{ον} μήνα
τον 6^{ον} μήνα
στο τέλος του 1^{ου} χρόνου
και ακολούθως στο τέλος
κάθε έτους(2^ο και 3^ο χρόνο)



ΜΕΘΟΔΟΣ

- **Simple Shoulder Test**(12 ερωτήσεις για χρήση άνω άκρου)
- **Modified UCLA Scale**(45 αντί 35 μονάδες)
εξαιρετικό: 43-45,
καλό: 39-42 και
φτωχό: <38
- **Constant Score**



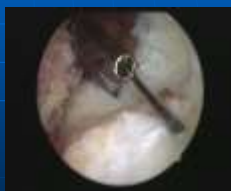ΜΕΤΕΓΧΕΙΡΗΤΙΚΗ ΑΠΟΚΑΤΑΣΤΑΣΗ

- Ultra Sling για 6 εβδ.
- Υποβοηθούμενες ασκήσεις από 6^η- 12^η εβδ.
- Ασκήσεις υπό αντίσταση μετά 3^ο μήνα



ΔΙΕΓΧΕΙΡΗΤΙΚΗ ΑΞΙΟΛΟΓΗΣΗ

- Ανάλογα μεγέθους (Post's Classification):
- Μέτριες: 20 (1-2.9 εκ)
- Μεγάλες: 10 (3-4.9 εκ)
- Μαζικές: 2 (>5 εκ)
- Μερικού πάχους: 11 (όλες μετρίου μεγέθους)
- Μέσος όρος: 2.3εκ/ασθ.

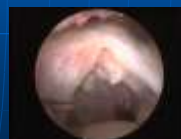
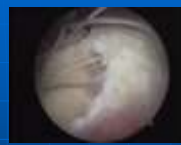
N.P.

7

ΔΙΕΓΧΕΙΡΗΤΙΚΗ ΑΞΙΟΛΟΓΗΣΗ

- Crescent: 26
- U-Shaped: 5
- L-Shaped: 1
- Reverse L-Shaped: 3
- Partial Tears: 11
- Επαναρήξη μετά από ανοικτή Συρραφή: 1
- Συνοδές ρήξεις υποπλατίου: 4

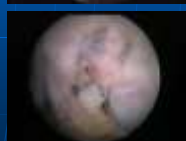
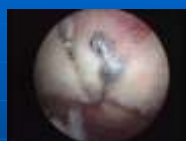
N.P.

8

ΔΙΕΓΧΕΙΡΗΤΙΚΗ ΑΝΤΙΜΕΤΩΠΙΣΗ

- Απλή Συρραφή: 33
- Συρραφή διπλής στήριξης (Double Row-Suture-bridge): 8

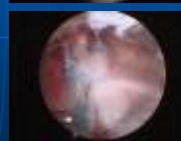
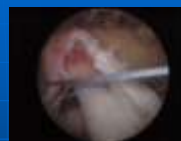

N.P.

9

ΔΙΕΓΧΕΙΡΗΤΙΚΗ ΑΝΤΙΜΕΤΩΠΙΣΗ

- Πλάγιο-Πλάγια (Margin Convergence): 2
- Μερικού πάχους μετατράπηκαν σε ολικού πάχους : 11

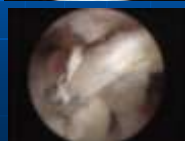
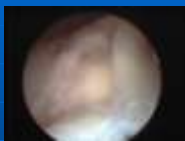
N.P.

10

ΔΙΕΓΧΕΙΡΗΤΙΚΗ ΑΝΤΙΜΕΤΩΠΙΣΗ

- Επιπλέον :
- Συνοδές ρήξεις Υποπλατίου: 4
- Βλάβη SLAP IV: 1
- Τενοντοδέσεις MK-Δικ: 5
- Συνολικά: 72 Άγκυρες(Arthrex)
- 16 Push Locks
- Μέσος όρος: 1,7 Άγκ/ ασθ.
- 1,4 Άγκ/ 1 εκ ρήξης

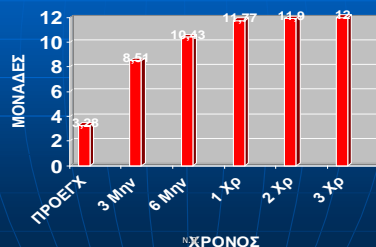


N.P.

11

ΑΠΟΤΕΛΕΣΜΑΤΑ

ΒΕΛΤΙΩΣΗ ΣΤΟ SIMPLE SHOULDER TEST

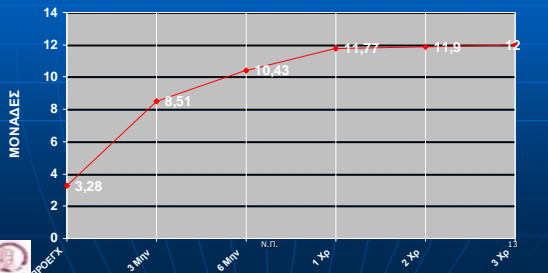


N.P.

12

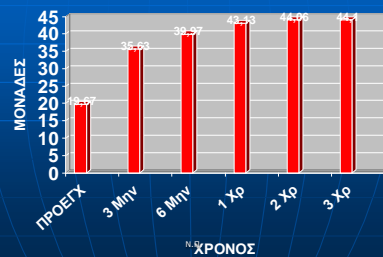
ΑΠΟΤΕΛΕΣΜΑΤΑ

ΒΕΛΤΙΩΣΗ ΣΤΟ SIMPLE SHOULDER TEST



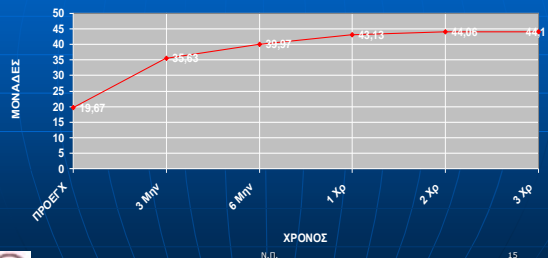
ΑΠΟΤΕΛΕΣΜΑΤΑ

ΒΕΛΤΙΩΣΗ ΣΤΟ UCLA



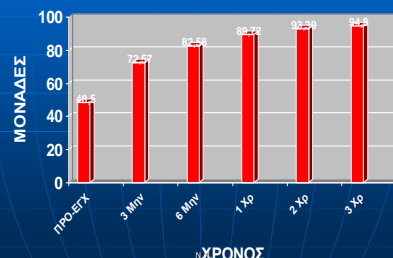
ΑΠΟΤΕΛΕΣΜΑΤΑ

ΒΕΛΤΙΩΣΗ ΣΤΟ UCLA



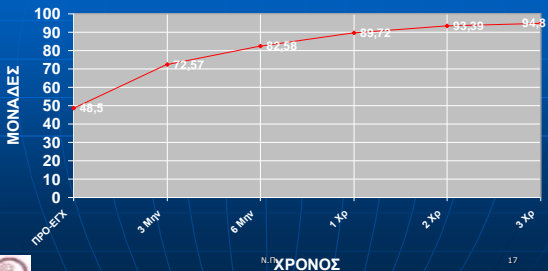
ΑΠΟΤΕΛΕΣΜΑΤΑ

ΒΕΛΤΙΩΣΗ ΣΤΟ CONSTANT SCORE



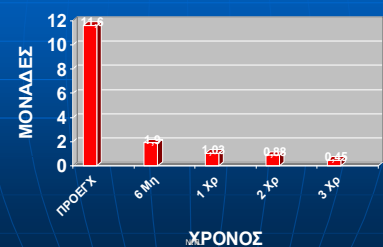
ΑΠΟΤΕΛΕΣΜΑΤΑ

ΒΕΛΤΙΩΣΗ ΣΤΟ CONSTANT SCORE



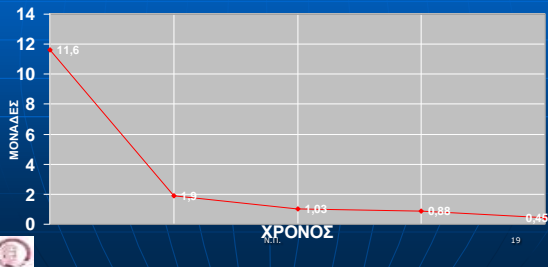
ΑΠΟΤΕΛΕΣΜΑΤΑ

ΒΕΛΤΙΩΣΗ ΠΟΝΟΥ (CONSTANT SCORE)



ΑΠΟΤΕΛΕΣΜΑΤΑ

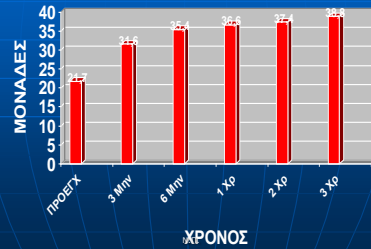
ΒΕΛΤΙΩΣΗ ΠΟΝΟΥ (CONSTANT SCORE)



19

ΑΠΟΤΕΛΕΣΜΑΤΑ

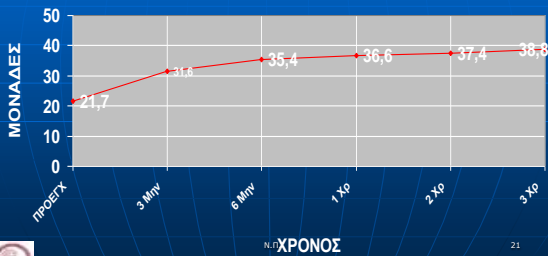
ΒΕΛΤΙΩΣΗ ΚΙΝΗΣΗΣ (CONSTANT SCORE)



20

ΑΠΟΤΕΛΕΣΜΑΤΑ

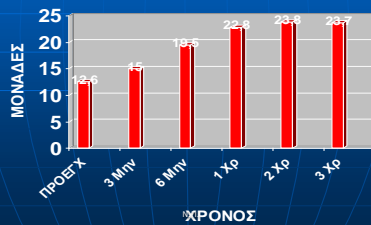
ΒΕΛΤΙΩΣΗ ΚΙΝΗΣΗΣ (CONSTANT SCORE)



21

ΑΠΟΤΕΛΕΣΜΑΤΑ

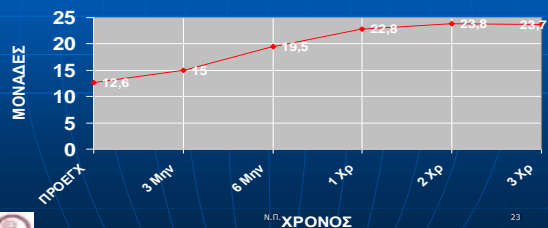
ΒΕΛΤΙΩΣΗ ΜΥΪΚΗΣ ΔΥΝΑΜΗΣ (CONSTANT SCORE)



22

ΑΠΟΤΕΛΕΣΜΑΤΑ

ΒΕΛΤΙΩΣΗ ΜΥΪΚΗΣ ΔΥΝΑΜΗΣ (CONSTANT SCORE)



23

ΤΡΟΠΟΠΟΙΗΜΕΝΟ UCLA SCORE

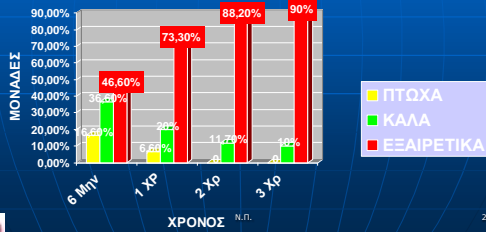
- **ΕΞΑΙΡΕΤΙΚΑ ΑΠΟΤΕΛΕΣΜΑΤΑ:** 43-45 Μον
- **ΚΑΛΑ ΑΠΟΤΕΛΕΣΜΑΤΑ:** 39-42 Μον
- **ΠΤΩΧΑ ΑΠΟΤΕΛΕΣΜΑΤΑ:** κάτω 38 Μον

N.P.

24

ΑΠΟΤΕΛΕΣΜΑΤΑ

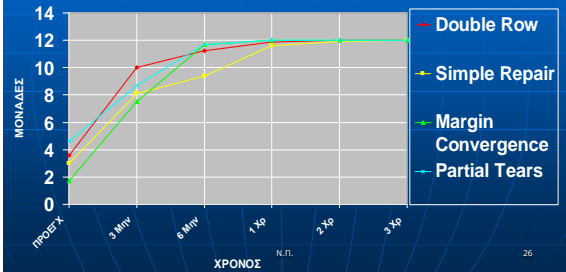
ΤΕΛΙΚΑ ΑΠΟΤΕΛΕΣΜΑΤΑ (UCLA)



25

ΑΠΟΤΕΛΕΣΜΑΤΑ

ΣΥΓΚΡΙΣΗ ΔΙΑΦΟΡΩΝ ΤΕΧΝΙΚΩΝ ΑΠΟΚΑΤΑΣΤΑΣΗΣ(SST)



26

ΕΠΙΠΛΟΚΕΣ

- 1 ΣΥΜΦΙΤΙΚΗ ΘΥΛΑΚΙΤΙΔΑ ♀ (Ικανοποιημένη μετά 1 χρόνο)
- 1 ♀ με Ρευματοειδή Αρθρίτιδα που πονούσε ακόμα μετά από 1 χρόνο (Αναθεώρηση της επέμβασης)

N.P.

27

ΣΥΜΠΕΡΑΣΜΑΤΑ

- ΕΞΑΙΡΕΤΙΚΑ ΑΠΟΤΕΛΕΣΜΑΤΑ
 - ΠΟΝΟΣ
 - ΚΙΝΗΣΗ
 - ΜΥΪΚΗ ΔΥΝΑΜΗ
 - > ΣΥΝΕΧΗΣ ΒΕΛΤΙΩΣΗ ΜΕ ΤΗ ΠΑΡΟΔΟ ΤΟΥ ΧΡΟΝΟΥ

ΜΙΚΡΟ ΠΟΣΟΣΤΟ ΕΠΙΠΛΟΚΩΝ



N.P.

28



ΕΥΧΑΡΙΣΤΩ

N.P.